

炎症性腸疾患に対するわれわれの治療戦略



医療と技術

水島恒和*

Therapeutic Strategy for Inflammatory Bowel Diseases

Key Words : Inflammatory Bowel Diseases, Ulcerative Colitis, Crohn's Disease, Laparoscopic Surgery

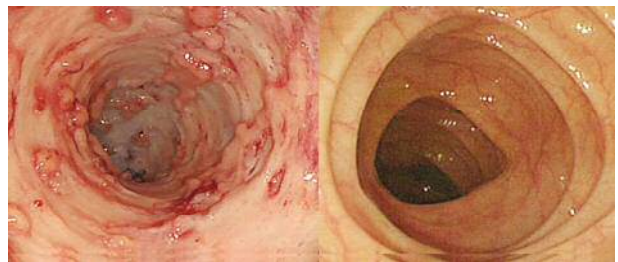
1. はじめに

炎症性腸疾患 (Inflammatory Bowel Diseases: IBD) は消化管に原因不明の炎症をおこす慢性疾患の総称で、潰瘍性大腸炎 (Ulcerative Colitis: UC)、クローン病 (Crohn's Disease: CD) の2疾患からなる。本邦におけるIBDの頻度は欧米に比し低いとされていた。しかし、最近では本邦の患者数も増加し、UC約16.6万人、CD約4万人と欧米に近づきつつある。UC、CDともに若年者に発症することが多く長期にわたって治療が必要となるため、Quality of Life (QOL) を低下させるだけでなく就学、就労や結婚、出産など社会活動の妨げとなる。

2000年代に入り、腸管免疫の異常という疾患メカニズムに基づく画期的な新規治療法が登場し、患者のQOLが向上するとともに内科治療、外科治療ともに大きく見直されるようになってきた。IBD患者のQOL、社会活動性、予後を改善するためには、様々な内科治療、外科治療を適切に組み合わせた治療戦略を構築することが必要であり、さらに疾患のメカニズムに基づく新しい治療法の開発や再生医療の応用などが期待されている。また、長期経過例の増加とともに、IBD関連癌など新しい問題も出現してきており、大きな課題となりつつある。

2. 潰瘍性大腸炎 (Ulcerative Colitis: UC)

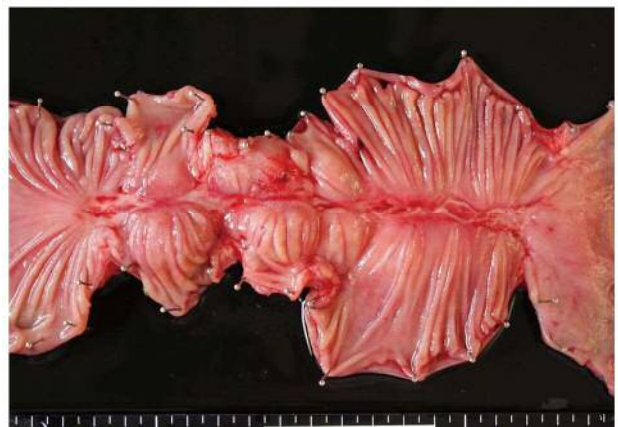UCとは大腸の粘膜にびらんや潰瘍ができる炎症性疾患で(図1)、粘血便や腹痛といった症状を呈し、病変は直腸から連続的に口側へ広がるという特徴がある。病変の広がりによって、直腸のみにとどまる直腸炎型、大腸の左半分までが侵される左側大腸炎型、全大腸に至る全大腸炎型に分類される。また、重症度は排便回数や血便、発熱といった症状により、激症から軽症に分類される。




(図1) UCの腸管(左)と正常腸管(右)の内視鏡所見

3. クローン病 (Crohn's Disease: CD)

CDは、小腸や大腸を中心に全消化管に炎症や潰瘍などができる慢性の炎症性疾患である(図2)。また、消化管だけでなく全身にさまざまな合併症が



(図2) CDの腸管(手術標本)



* Tsunekazu MIZUSHIMA

1966年9月生
大阪大学大学院 医学系研究科修了
(2004年)

現在、大阪大学大学院 医学系研究科
炎症性腸疾患治療学寄附講座 寄附講座
教授 医学博士 消化器外科 大腸肛門
外科 内視鏡外科

TEL: 06-6879-3251

FAX: 06-6879-2640

E-mail: tmizushima@gesurg.med.osaka-u.
ac.jp

発生することもある。寛解と、再発・再燃を繰り返す、長い経過のなかで徐々に病気が進行する。病変部位により小腸型、大腸型、小腸大腸型、上部消化管型に分類され、臨床所見により炎症型、狭窄型、穿通型に分類される。また、肛門周囲に瘻孔や膿瘍を高頻度に合併するのも特徴である。CDの原因として現在のところ証明されたものはないが、最近の研究では、なんらかの遺伝的素因を背景とし、食事や腸内の常在細菌叢に腸の免疫担当細胞が過剰に反応して病気の発症、増悪にいたると考えられている。

4. われわれの取り組み

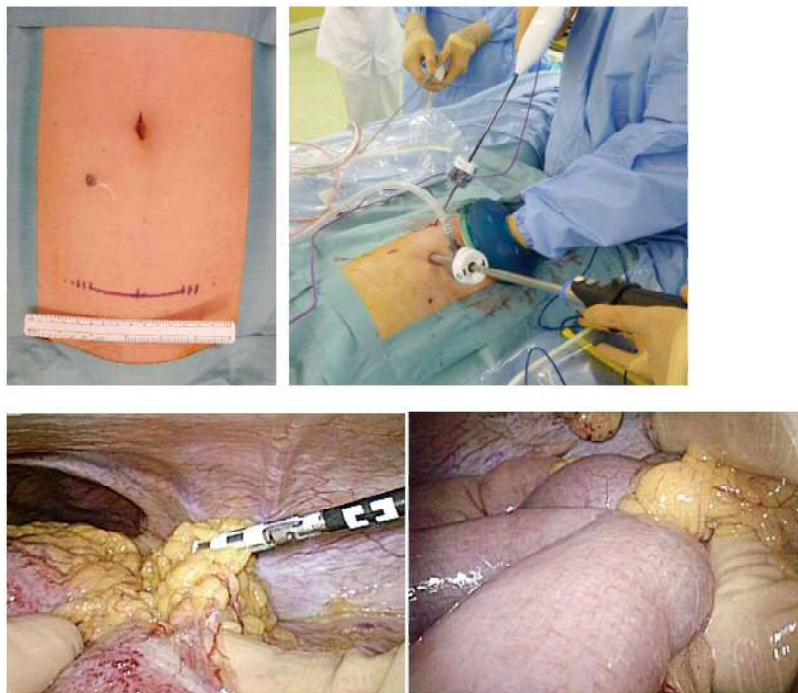
われわれは1980年代からIBDの内科治療、外科治療に取り組んでおり、これまでにのべ400名以上のIBD患者に対し手術を行ってきた。内科治療、外科治療、基礎研究を通してIBD患者のQOL向上に取り組んでいる。以下にわれわれがIBD患者の治療、研究において特に力を入れている点について述べる。

① 手術適応の最適化

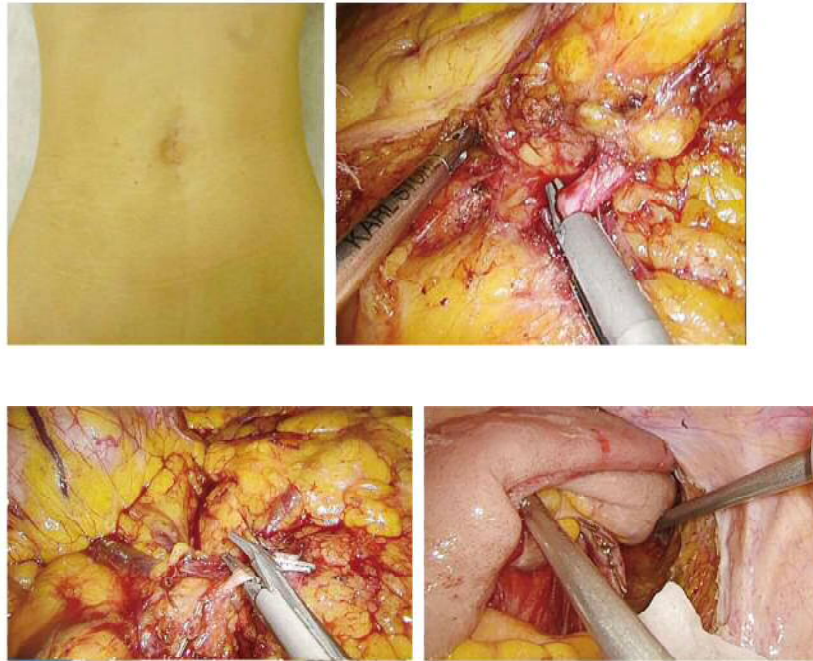
UCでは、強力な免疫抑制剤であるタクロリムス(プログラフ™)や抗TNF- α 抗体(レミケード™, ヒュミラ™)の登場により、重症例であっても緊急

手術を回避できる患者が増加している。しかし、様々な内科治療にも関わらず寛解導入できず危険な状態での緊急手術を余儀なくされる患者や、緊急手術を回避できても寛解維持が困難で満足のできるQOLが得られない患者も少なくない。適切なタイミングで手術を行えば、外科治療は安全であり、術後のQOLも決して悪いものではない。われわれは後述する低侵襲手術の開発と適応を拡大し安全で質の高い手術を実施することにより、内科的治療に固執しすぎることなく患者のQOLを最優先に治療を行っている。

CDでは、2000年以前は有効な内科治療も乏しく、アミノサリチル酸製剤やステロイドの投与、栄養療法や絶食、完全静脈栄養(Total Parenteral Nutrition; TPN)などを中心とした治療が行われていた。短腸症候群になるのを避けるため、できる限り手術を回避するという考え方が一般的で、術後も様々な制限のもと、治療を続けて、再手術、再々手術が必要となる患者も少なくなかった。しかし、抗TNF- α 抗体(レミケード™, ヒュミラ™)の登場により、炎症のコントロールは格段に向上している。不可逆な腸管病変を残した状態で苦勞して内科治療を行うより、一旦、不可逆な病変を手術で治療した上でし



(図3) UCに対する腹腔鏡手術
重症・劇症例に対する用手補助下腹腔鏡手術 (Hand Assisted Laparoscopic Surgery)
脆弱な病変腸管 (左図)、麻痺性イレウスの合併 (右図) があっても安全に手術可能



(図4) UCに対する腹腔鏡手術
難治例、癌/異型性症例に対する腹腔鏡下手術

っかり内科治療を継続することがより良いQOLにつながると考え、十分な病変評価の上、必要な手術を躊躇することなく実施している。

② 低侵襲手術

IBDの患者は癌の患者と比べて、年齢が若い、術前に免疫を抑制するような治療を受けていることが多い、複数回の手術を必要とすることが多いといった特徴があり、われわれはできるだけ侵襲の低い腹腔鏡手術を行うことを基本方針としている。

UCに対する外科治療は、大腸全摘+回腸囊肛門(管)吻合(ileal pouch anal anastomosis(IPAA))が標準術式として確立しており、合併症対策なども普及しつつある。われわれは基本的に全ての手術において腹腔鏡手術を行っている(図3, 4)。(1)

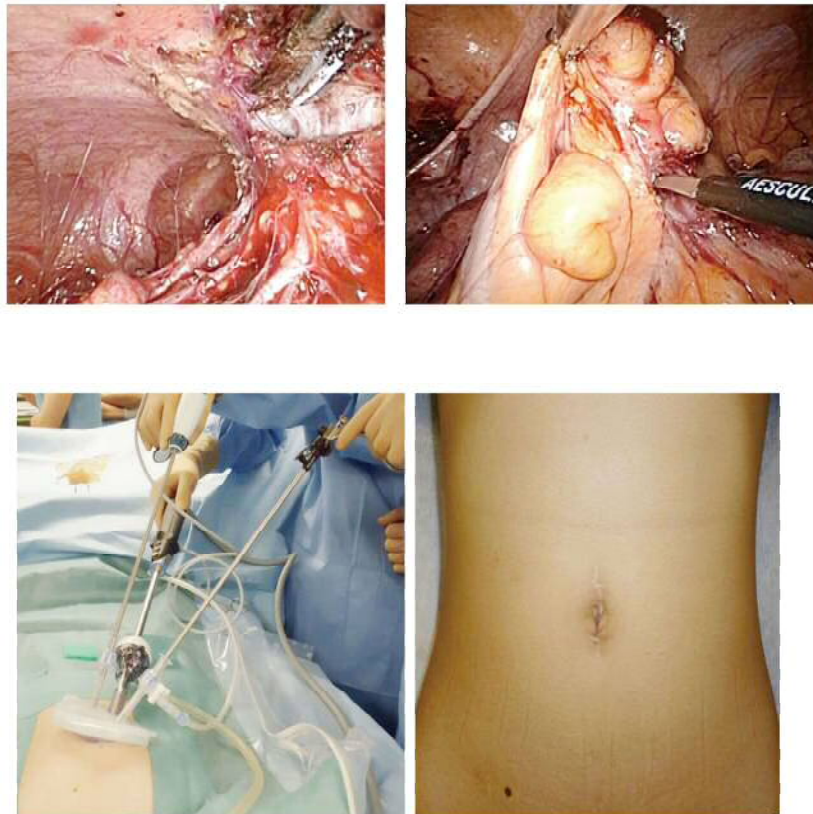
CDに対しても腹腔鏡手術は良い適応である。しかし、CDは大腸癌と異なり、特に瘻孔症例や再手術症例などで非定形的な手術となることが少なくない。一般的には、非定形的な手術を腹腔鏡で安全に実施することは困難であると考えられている。われわれは十分な経験に基づき、一般的に腹腔鏡手術が困難と考えられているような症例に対しても安全に腹腔鏡手術を適応している。またReduced Port Surgery, 単孔式腹腔鏡手術といったより低侵襲な腹腔鏡手術を積極的に導入している(図5)。(2)

③ IBD 関連癌サーベイランス

IBDの長期経過症例の増加に伴い、IBD関連癌が問題となってきている。UCに癌の合併が多いことは良く知られていたが、CDも同様に癌の合併が多いこと、特に本邦においては直腸肛門管痔瘻癌が多いことが明らかとなりつつある。UCでは、ガイドラインに沿って、7年以上経過した左側大腸炎型、全大腸炎型の患者に癌サーベイランスを行っている。CDでも同様に基本的には内視鏡による癌サーベイランスを行っている。しかし、CDの患者には肛門病変合併による疼痛のため内視鏡検査が困難な患者も多い。その様な患者には、麻酔下に内視鏡、直腸肛門周囲の生検、必要に応じて肛門病変に対する治療を行っている。いずれの生検法においても1.85%~5.88%の頻度でCD関連大腸癌が診断されることを報告している。(3)

④ IBD と関連した腸管免疫研究

近年の研究では、腸における常在細菌叢に対する免疫応答の異常が、IBDの病因に重要な役割を果たしていることが明らかになってきている。われわれは獲得免疫の誘導に重要な役割を果たす自然免疫細胞に注目し、腸においてTh17細胞の誘導に関与しているCD14⁺CD163^{low}細胞の活性がCD患者では健常者に比して亢進していることを明らかとした。(4)



(図5) CDに対する腹腔鏡手術
瘻孔症例に対する腹腔鏡手術 (Reduced Port /Single-incision Laparoscopic Surgery)

この様な、基礎研究から明らかとなったIBDのメカニズムに基づく新しい治療法開発を目標としている。

⑤ 再生医療の応用

組織幹細胞の一つである間葉系幹細胞（脂肪由来幹細胞）をIBDに臨床応用するための基礎研究、臨床研究を行っている。これまでにマウスの腹腔内組織欠損充填モデルを用いて血管新生を介した組織再生効果や、⁽⁵⁾ マウス腸炎モデルにおける制御性T細胞を介した治療効果などを明らかにしている。臨床では、術後難治性皮膚瘻に対する脂肪由来幹細胞治療を6例に実施し、安全性と短期的な有効性を確認した。⁽⁶⁾

5. おわりに

内科、外科、基礎がそれぞれ高いレベルで診療、研究を行っているという大阪大学の特徴を活かし、垣根なく診療、研究を推進することにより、個々の患者の病状に応じて内科、外科治療を適切に組み合わせることが可能となる。その結果として、患者の

QOLを低下させない治療戦略の構築が実現できる。具体的には、無理な内科治療を続けるのではなく低侵襲な外科治療を早期に実施したり、外科治療のバックアップの元、積極的な内科治療を行うことにより手術を回避したりできるようになっている。また、内視鏡検体や手術検体などを基礎研究に用いてIBDのメカニズム解明を進め、新たな治療法開発につながることを期待されている。

引用文献

- (1) Hand-assisted laparoscopic restorative proctocolectomy for ulcerative colitis: the optimization of instrumentation toward standardization. Nakajima K, Nezu R, Ito T, Nishida T. Surg Today. 2010 Sep;40(9):840-4.
- (2) Single-incision laparoscopic surgery for stricturing and penetrating Crohn's disease. Mizushima T, Nakajima K, Takeyama H, Naito A, Osawa H, Uemura M, Nishimura J, Hata T,

- Takemasa I, Yamamoto H, Doki Y, Mori M. Surg Today. 2016 Feb;46(2):203-8.
- (3) Digestion. 2016 Jun 28;94(1):24-29. [Epub ahead of print] Detection of Anorectal Cancer among Patients with Crohn's Disease Undergoing Surveillance with Various Biopsy Methods. Matsuno H, Mizushima T, Nezu R, Nakajima K, Takahashi H, Haraguchi N, Nishimura J, Hata T, Yamamoto H, Doki Y, Mori M.
- (4) Increased Th17-inducing activity of CD14⁺CD163^{low} myeloid cells in intestinal lamina propria of patients with Crohn's disease. Ogino T, Nishimura J, Barman S, Kayama H, Uematsu S, Okuzaki D, Osawa H, Haraguchi N, Uemura M, Hata T, Takemasa I, Mizushima T, Yamamoto H, Takeda K, Doki Y, Mori M. Gastroenterology. 2013 Dec;145(6):1380-91.
- (5) Biological and clinical availability of adipose-derived stem cells for pelvic dead space repair. Takahashi H, Haraguchi N, Nishikawa S, Miyazaki S, Suzuki Y, Mizushima T, Nishimura J, Takemasa I, Yamamoto H, Mimori K, Ishii H, Doki Y, Mori M. Stem Cells Transl Med. 2012 Nov;1(11):803-10.
- (6) A clinical trial of autologous adipose-derived regenerative cell transplantation for a postoperative enterocutaneous fistula. Mizushima T, Takahashi H, Takeyama H, Naito A, Haraguchi N, Uemura M, Nishimura J, Hata T, Takemasa I, Yamamoto H, Doki Y, Mori M. Surg Today. 2016 Jul;46(7):835-42.

